

Het paard wordt voor de scanner gepositioneerd met het hoofd rustend op de tafel. De gantry wordt zo over het hoofd van het paard gebracht.

CT SCAN BIJ PAARDEN

De CT scan wordt de dag van vandaag steeds vaker gebruikt in de paardengeneeskunde om bepaalde structuren gedetailleerd in beeld te brengen. CT-beelden geven namelijk een zeer gedetailleerd en multidimensionaal beeld van zowel de botstructuren als van de weke delen van het lichaam. Dierenkliniek de Bosdreef beschikt over een 'Canon large bore gantry' met een diameter van wel 90cm die op een speciaal ontwikkeld platform werd geplaatst. Dit vernieuwend platform is uniek in de wereld en laat ons toe regio's te onderzoeken via CT, die voorheen onmogelijk in beeld te brengen waren. Hierdoor is deze techniek een zeer waardevol hulpmiddel om diergeneeskunde van het hoogste niveau voor uw paard te kunnen bieden.

WAT IS CT?

De afkortingen CT staat voor Computer Tomografie en is een beeldvormingstechniek die geavanceerde röntgentechnologie gebruikt. Sinds de introductie in de jaren zeventig is CT een routinetechniek in de humane geneeskunde geworden. Ook bij paarden is deze techniek niet nieuw maar door de technische revoluties gedurende de laatste jaren zijn de mogelijkheden enorm toegenomen. Hierdoor wordt deze techniek steeds vaker aangewend.

De CT bestaat uit een grote gantry met een opening in het midden. Bij het scannen draait de machine rond de patiënt en maakt zo honderden extreem gedetailleerde en zeer dunne doorsnedes. Het voordeel met klassieke radiografie is dat CT beelden in 3D weergeven kunnen worden en hierdoor elke regio zonder overlapping bekeken kan worden. Het is een heel snelle techniek en duurt slechts enkel seconden om een bepaald lichaamsdeel te scannen. De CT scan geeft een zeer gedetailleerd beeld van botstructuren, maar evenzeer weke delen zoals pezen en ligamenten komen mooi in beeld.

WAT MAAKT ONZE CT ZO UNIEK?

Wat het systeem van de CT in de Bosdreef zo opmerkelijk maakt is dat het geplaatst is op een bewegend platform in de grond. Hierdoor kan de hoogte van de gantry aangepast worden en op niveau van het paard gebracht worden. Het paard kan dus steeds op dezelfde plaats blijven waarbij de gantry rond het paard beweegt. Een scan kan op twee manieren uitgevoerd worden namelijk staand of onder algemene anesthesie.



Bij het scannen van een achterbeen wordt het paard op zijn zijkant gepositioneerd met beide achterbenen in de scan.



Om de volledige hals te scannen leggen we het paard op zijn rug gepositioneerd met de hals op de tafel. De gantry verplaats zich tijdens de scan over de lengte van de hals.



Het paard wordt voor de scanner gepositioneerd met het been in de scan op een speciale plaat.

Het hoofd en het voorste deel van de hals kunnen staand gescand worden. Hierbij kan de gantry op hoofd hoogte geplaatst worden zodanig dat het paard voor de CT kan staan (Figuur 1).

Ook bij de voor- en achterbenen kan van de voet tot het onderste deel van de voorknie of spronggewricht staand gescand worden. De scanner wordt hiervoor lager gezet zodat het paard zijn voet gemakkelijk op een aangepaste tafel op de CT kan plaatsen (Figuur 2). De CT scan van de Bosdreef is de enige in België die de voorbenen en achterbenen staande kan scannen.

Algemene anesthesie is nodig wanneer de hogere delen van het lichaam gescand worden. De volledige hals en ledematen kunnen liggend gescand worden (Figuur 3 en 4). Het paard wordt op dikke kussens op de grond voor de CT gepositioneerd en de gantry wordt op gelijke hoogte geplaatst met de grond. Aangezien deze techniek zeer snel is moeten de paarden hiervoor slechts kort in slaap.

Dankzij deze opstelling wordt de scan op de meest veilige manier uitgevoerd aangezien het paard dus niet zelf op een verhoogde tafel of platform geplaatst moet worden, wat tot nu toe vaak wel het geval was.

Nationaal Agrarisch Centrum
partner in agrovorming

NAC vzw
Industrieweg 53
8800 Roeselare
051/26 08 30
0475/78 45 94
geert@nacvzw.be

HIPPISCHE OPLEIDINGEN

- Hippisch ondernemer (incl. bedrijfsbeheer)
  Startdata: januari en februari 2021
- Specialisatiecursus paardenhouderij
  Startdata: januari en februari 2021
- CE-nascholing (Code 95)



Volg ons aanbod aan opleidingen over heel Vlaanderen op
www.nacvzw.be

Vlaamse overheid

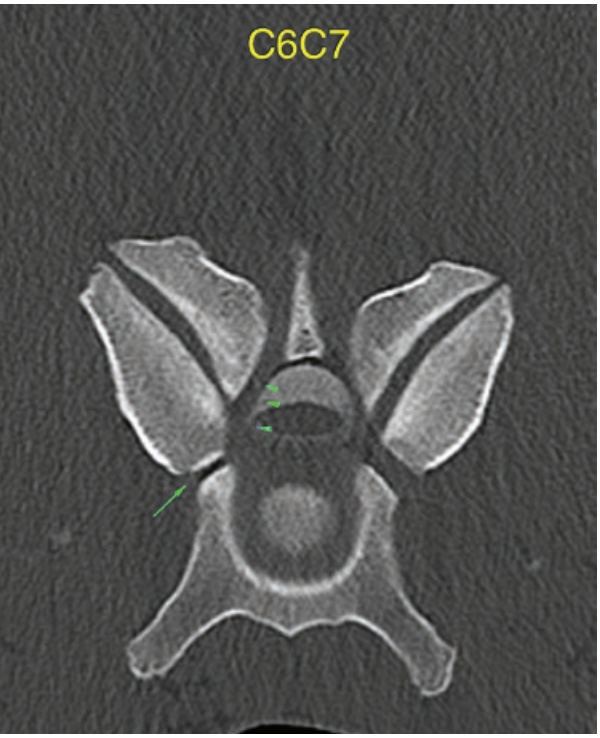

Bij myelografie van de hals kan druk op het ruggenmerg in beeld gebracht worden. Hier is door uitgesproken artrose van de hals, een vernauwing van de contrastkolum zichtbaar.



Met CT kunnen de beelden in 3D weergegeven worden. Deze schedel van een paard werd gereconstrueerd aan de hand van CT beelden en kan onder verschillende hoeken bekeken worden.

Wegens de grote omvang van de borstkas van het paard, past niet het volledige lichaam in de CT. Bij een large bore gantry is het wel mogelijk het hoofd en de volledige hals (zelfs tot de 6e thoracaalwervel) te scannen. Ook de volledige ledematen van voet tot schouder en heup kunnen hiermee in beeld gebracht worden. Een veulen of een kleine pony zoals een shetland of falabella kunnen wel volledig in de scan.

WAAROM MOET MIJN PAARD IN DE CT?

De indicaties voor een CT-scan in de paardengeneeskunde blijven toenemen. Eén van de belangrijkste zijn orthopedische problemen. Wegens de goede resolutie voor bot is CT heel behulpzaam bij het diagnosticeren van botaandoeningen zoals botcystes, bottumoren en fracturen. Wegens de complexiteit van sommige gewrichten zoals bijvoorbeeld de sprong en carpus zijn subtiele afwijkingen in deze gewrichten niet altijd zichtbaar met klassieke radiografie. Ook voor de complexe gewrichten in de hals heeft CT een grote meerwaarde. Zo kan artrose tussen de verschillende halswervels gedetailleerd in beeld gebracht worden, en een nauwkeurige diagnose van de aandoening leidt vervolgens ook tot de best mogelijke behandeling. Daarnaast is CT een van de gevoeligste methoden om het kraakbeen in beeld te brengen. Door het gebruik van contrast vloeistof in het gewricht kan ook de dikte van het kraakbeen beoordeeld worden.

CT ook erg nuttig bij het begeleiden en plannen van chirurgische ingrepen zoals het herstel van fracturen. Zo kan er met behulp van CT beelden exact gemeten worden waar en in welke richting schroeven geplaatst moeten worden. Hierdoor kunnen zelfs gecompliceerde fracturen hersteld worden en wordt de kans op een gunstig resultaat na chirurgie enorm verhoogd.

Een andere indicatie voor CT zijn neurologische symptomen zoals struikelen en ataxie. Deze symptomen kunnen veroorzaakt worden druk op het ruggenmerg. Om dit in beeld te brengen wordt een myelografie gebruikt, waarbij er contrastvloeistof rondom het ruggenmerg wordt ingespoten. Een afname van de dikte van de contrastkolom op bepaalde plaatsen wijst op druk in deze regio (Figuur 5).

Het hoofd is tevens opgebouwd als een complexe structuur. Klassieke radiografie geeft ook hier slechts beperkte informatie. Zo is bijvoorbeeld bij 'headshaking' de oorzaak vaak moeilijk te achterhalen. Via CT kan uitgesloten worden of er afwijkingen aanwezig zijn in het hoofd die deze symptomen kunnen verklaren. Ook massa's of tumoren in het hoofd kunnen best beoordeeld worden met CT. Door de 3D-beelden (Figuur 6) kunnen van deze gezwellen de exacte afmetingen en locatie bepaald worden, wat vervolgens zeer nuttig is bij het plannen van de operatie om deze zo nauwkeurig mogelijk te verwijderen.

Samengevat is CT een zeer waardevolle en veel belovende techniek die het mogelijk maakt een meer nauwkeurige diagnose te stellen en daarbij ook de meest aangewezen behandeling en prognose te stellen.

Tekst en foto's: Dr. India Hertoghe, Dr. Sofie van de Velde en Dr. Filip Vandenberghe